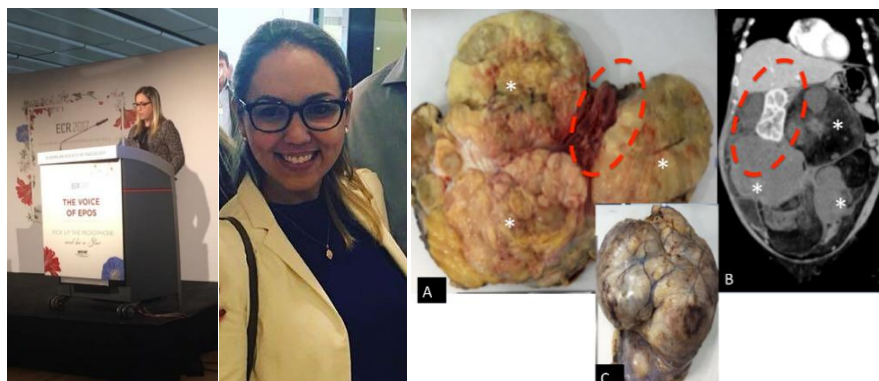


A residente do IMIP (R3) – Mariana Barros Falcão da Paixão Grando (orientada por Dra. Andréa Farias) – concorreu com seu trabalho ao programa *Invest in the Youth* e foi uma das vencedoras ganhando do próprio ECR, passagens, hospedagem e inscrição no congresso. Além deste programa, a grande novidade foi uma sessão para apresentação de trabalhos especialmente dedicada a América Latina em Português.

“Ser selecionada para apresentação oral do nosso pôster foi uma grande e boa surpresa! O fato de ter ganho passagens, estadia e inscrição para o congresso me fez manter contato com alguns organizadores do ECR que demonstraram sempre muita dedicação e cuidado conosco, traduzindo o empenho com que eles estão organizando os 05 dias de congresso. Certamente, o ECR 2017 será um sucesso. Isso aumenta ainda mais minhas expectativas para a apresentação, uma vez que o nosso pôster é resultado do trabalho em conjunto de colegas da residência e de preceptores do serviço. O apoio do IMIP foi essencial em todo esse processo e será uma honra representá-lo em Viena!”



Mariana Falcão é R2 do IMIP e foi contemplada pelo próprio ECR, com passagens, hospedagem e inscrição do ECR que ocorreu em Viena, Março – 2017, através da apresentação oral: **“Retroperitoneal Liposarcoma - Clinical and Pathological Correlation”**.

A - C - Uma das várias imagens do pôster, com a correlação da imagem (Tomografia Computadorizada versus macroscopia) bem demonstrada. Trata-se de um volumoso lipossarcoma retroperitoneal.

**Segue abaixo os detalhes dos trabalhos do estado de Pernambuco e seus autores que foram aprovados e apresentados no ECR 2017 em Viena-Austria.**

#### **APRESENTAÇÕES ORAIS:**

**Retroperitoneal Liposarcoma: Clinical-pathological correlation.** Autores: Mariana Barros Falcão da Paixão Grando, Larissa Sobral Cavalcanti, Carla Cecília de Lima Serpa, Fernanda Guedes Roldão, Rosana Gonçalves de Araujo, Alice Abath Leite, Joanna Brayner Dutra, Eduardo Just da Costa e Silva, Andrea Farias de Melo. *IMIP*.

**Common findings on head computed tomography in neonates with congenital Zika virus infection confirmed in cerebral spinal fluid.** Autores: Luziany Carvalho Araújo, Natacha Calheiros de Lima Petribu, Andrezza Christine Vieira Fernandes, Marília Brito Abath, Felipe Reis Silva de Queiroz, Janniê de Miranda Araújo, Glauber Barbosa de Carvalho, Vanessa van der Linden, Maria de Fátima Viana Vasco Aragão. *Hospital Barão de Lucena*.

**Intracranial Meningiomas with Histopathological Correlation.** Autores: Leandro de Assis Freitas, Hudson Figueiredo, Adonis Manzella, et al. *Hospital da Restauração*.

#### **PÔSTERES ONLINE:**

**A New Look at the Hand Injuries: Role of Ultrasound and Magnetic Resonance Imaging.** Autores: Juliana Siqueira, Lidiane Medina, Claudia Fontan, Adonis Manzella. *Clínica Lucilo Ávila Jr.*

**Computed tomography (CT) evaluation of the brain abnormalities found in children with microcephaly in association with Zika Virus, accompanied by Instituto de Medicina Integral Professor Fernando Figueira.** Autores: A. Melo, A. N. Hazin, A. Melo, V. Martins, S. Cavalcanti, P. Oliveira, F. Nascimento, B. Silva, A. Neto. *IMIP*

**Abdominal gossypiboma: What the radiologist can not forget.** Autores: Mariana Barros Falcão da Paixão Grando, Larissa Sobral Cavalcanti, Carla Cecília de Lima Serpa, Fernanda Guedes Roldão, Rosana Gonçalves de Araujo, Alice Abath Leite, Joanna Brayner Dutra, Eduardo Just da Costa e Silva, Andrea Farias de Melo. *IMIP*

**Rare pediatric renal masses: A pictorial review.** Autores: Mariana Barros Falcão da Paixão Grando, Larissa Sobral Cavalcanti, Carla Cecília de Lima Serpa, Fernanda Guedes Roldão, Alice Abath Leite, Camila Medeiros Pinheiro, Andrea Farias de Melo, Silvio Cavalcanti de Albuquerque, Eduardo Just da Costa e Silva. *IMIP*