


REALIZAÇÃO:



SOCIEDADE DE  
RADIOLOGIA DE  
PERNAMBUCO

Filada ao  
Colégio Brasileiro  
de Radiologia



# Guia prático para solicitação e realização de exames de imagem, conforme resolução e pareceres do CBR

Versão 1.0



APOIO:



CREMEPE  
CONSELHO REGIONAL DE MÉDICOS DO ESTADO DE PERNAMBUCO




SIMEPE  
SINDICATO DOS MÉDICOS DE PERNAMBUCO



cbr

Colégio Brasileiro de Radiologia  
e Diagnóstico por Imagem

NOSSO SITE



## **Guia prático para solicitação e realização de exames de imagem, conforme resolução e pareceres do CBR.**

A Sociedade de Radiologia de Pernambuco (SRPE) buscando as melhores práticas, promove campanha educativa sobre padronização da realização dos exames de imagem no estado de Pernambuco.

Essa campanha visa pormenorizar os órgãos e estruturas que devem ser avaliados nos diversos exames de imagem. Nesse primeiro momento o foco será direcionado para o método ultrassom com base no parecer do Colégio Brasileiro de Radiologia e chancelado pela Associação Médica do Brasil.

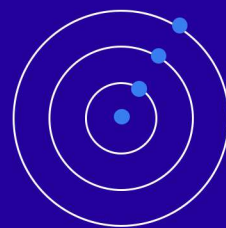
A SRPE conta com o apoio e compreensão dos colegas médicos, visando o bem comum de todos os clientes e pacientes.

Atenciosamente,

Marcos Miranda Filho  
CRM-PE 16341 RQE 4939  
Presidente da SRPE 2022-2024

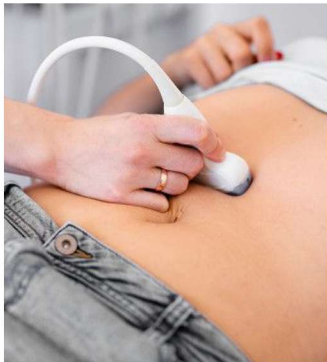## **Sumário:**

Abdome Superior _____	01
Aparelho Urinário _____	02
Próstata Via Suprapúbica _____	03
Próstata Via Transretal _____	04
Doppler Hepático / Sistema Porta _____	05
Parede Abdominal _____	06
Região Inguinal _____	07
Bolsa Testicular _____	08
Pênis _____	09
Tireoide _____	10
Mamas e Axilas _____	11
Ultrassonografia de Colo Uterino _____	12
Pelve Feminina Via Transvaginal _____	13
Pelve Feminina Via Suprapúbica (Transabdominal) _____	14
Ultrassom de Mão e Punho _____	15
Ultrassom Pé e Tornozelo _____	16



# Principais cenários da ultrassonografia geral e vascular

1

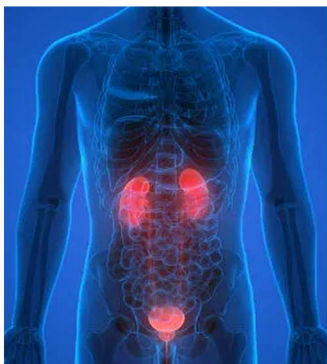

## Abdome Superior:

- Fígado
- Vesícula biliar
- Pâncreas
- Baço

**PS:** Para avaliação dos rins deve ser solicitado vias urinárias

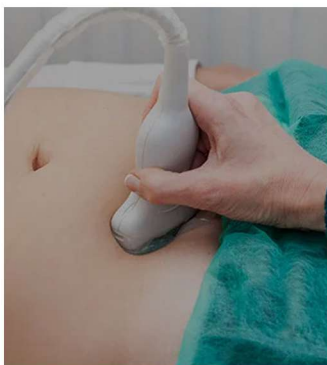2



## Aparelho Urinário

- Rins
- Bexiga cheia e vazia

3

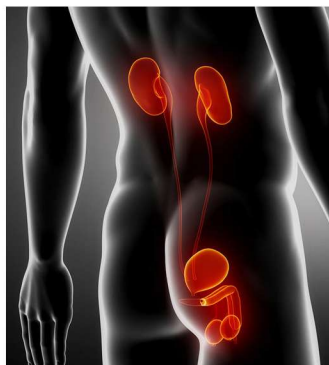

## Próstata via Suprapúbica

- Próstata
- Vesículas seminais
- Bexiga cheia e vazia

**PS:** O exame de vias urinárias não inclui próstata.

4

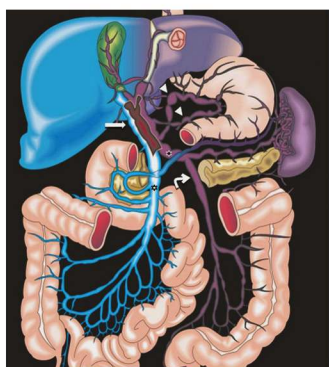


## Próstata via Transretal

- Próstata
- Vesículas seminais

**PS:** o exame transretal não inclui avaliação de bexiga.

5

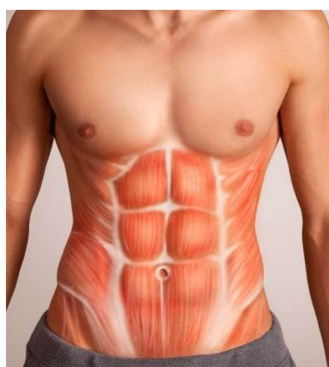

## Doppler Hepático Sistema porta

- Veias hepáticas
- Ramos direito e esquerdo da veia porta
- Artéria hepática
- Veia esplênica retropancreática
- Veia mesentérica superior

**PS:** Avaliação dos órgãos deve ser por estudo de abdome de base assim solicitado

6

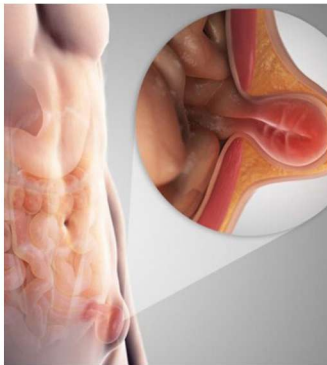

## Parede Abdominal

- Região epigástrica
- Região umbilical
- Linhas semilunares direita e esquerda

**PS:** Não avalia regiões inguinais

7

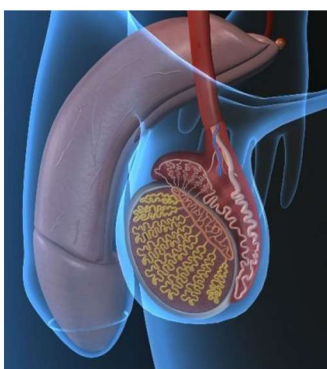

## Região Inguinal

- Avaliação da Integridade da musculatura da parede inguinal
- Hérnias diretas e indiretas
- Linfonodos

**PS:** Exame unilateral - vai para mãos e punhos e pés e tornozelos também

8



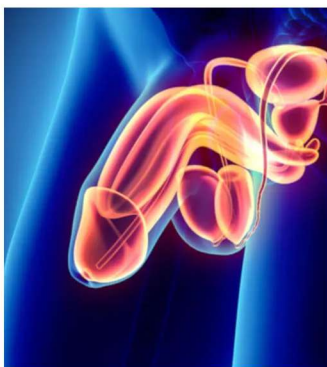## Bolsa Testicular

- Testículos direito e esquerdo
- Epidídimo direito e esquerdo

**PS:** Recomendável avaliação com Doppler que deve ter pedido adicional, incluindo assim a avaliação do Plexo pampiniforme direito e esquerdo.

**PS:** Em caso de solicitação para avaliação de varicocele deve ser solicitado Doppler de vasos espermáticos.

9

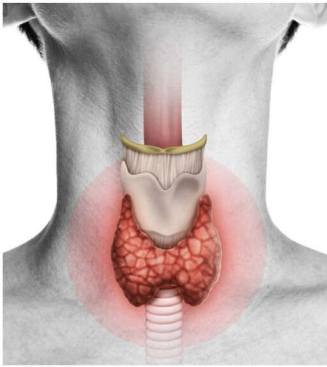


## Pênis

- Raiz a glande do penis
- Corpos cavernosos
- Corpos esponjoso

**PS:** Recomendável avaliação Doppler que deve ter solicitação adicional.

**PS:** O estudo Doppler pode ser realizado após administração de radiofármaco com pedido adicional.



## Tireoide

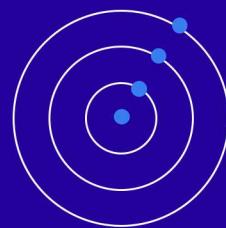
- Lobos direito e esquerdo
- Istmo

**PS:** Recomendável avaliação Doppler em caso de nódulos ou patologia difusa que deve ser solicitado adicionalmente.

**PS:** Para avaliação de linfonodos deve ser solicitado ultrassonografia de pescoço/cervical.

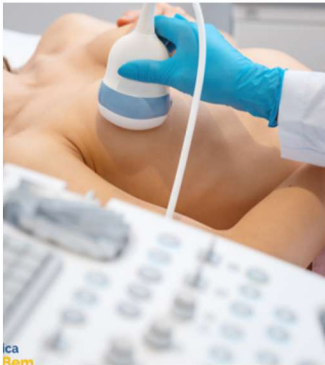
**PS:** Para avaliação de parótidas e demais glândulas deve ser solicitado glândulas salivares





# Principais protocolos de atendimento para exames de ultrassonografia ginecológica

11

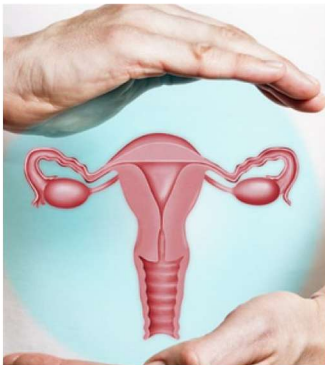

## Mamas e Axilas

- Região axilar direita e esquerda
- Região retropapilar da mama direita e esquerda de cada um dos quadrantes de cada mama

**PS:** É primordial a avaliação das mamas e axilas em todos os exames de avaliação mamaria que devem ser solicitados conjuntamente

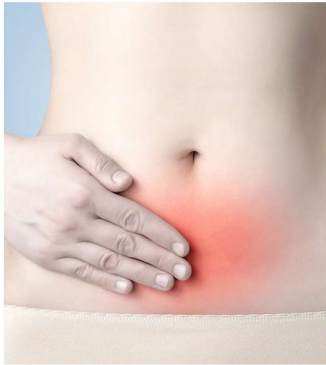12



## Ultrassonografia de Colo Uterino

- Medida de seu comprimento
- Realização de compressão do fundo uterino para avaliar a competência do orifício interno do colo uterino;
- Identificação do eco glandular endocervical
- Avaliação da textura do colo uterino, ressaltando a presença de cistos ou outras alterações da morfologia norm
- Avaliar a presença/ausência do “Sludge”.

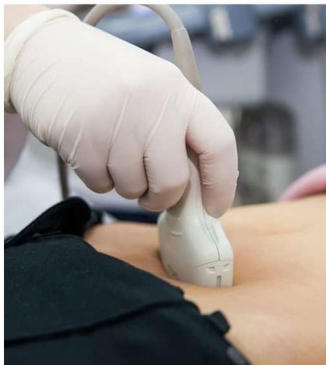13



## Pelve Feminina Via Transvaginal

- Útero
- Endométrio
- Ovários

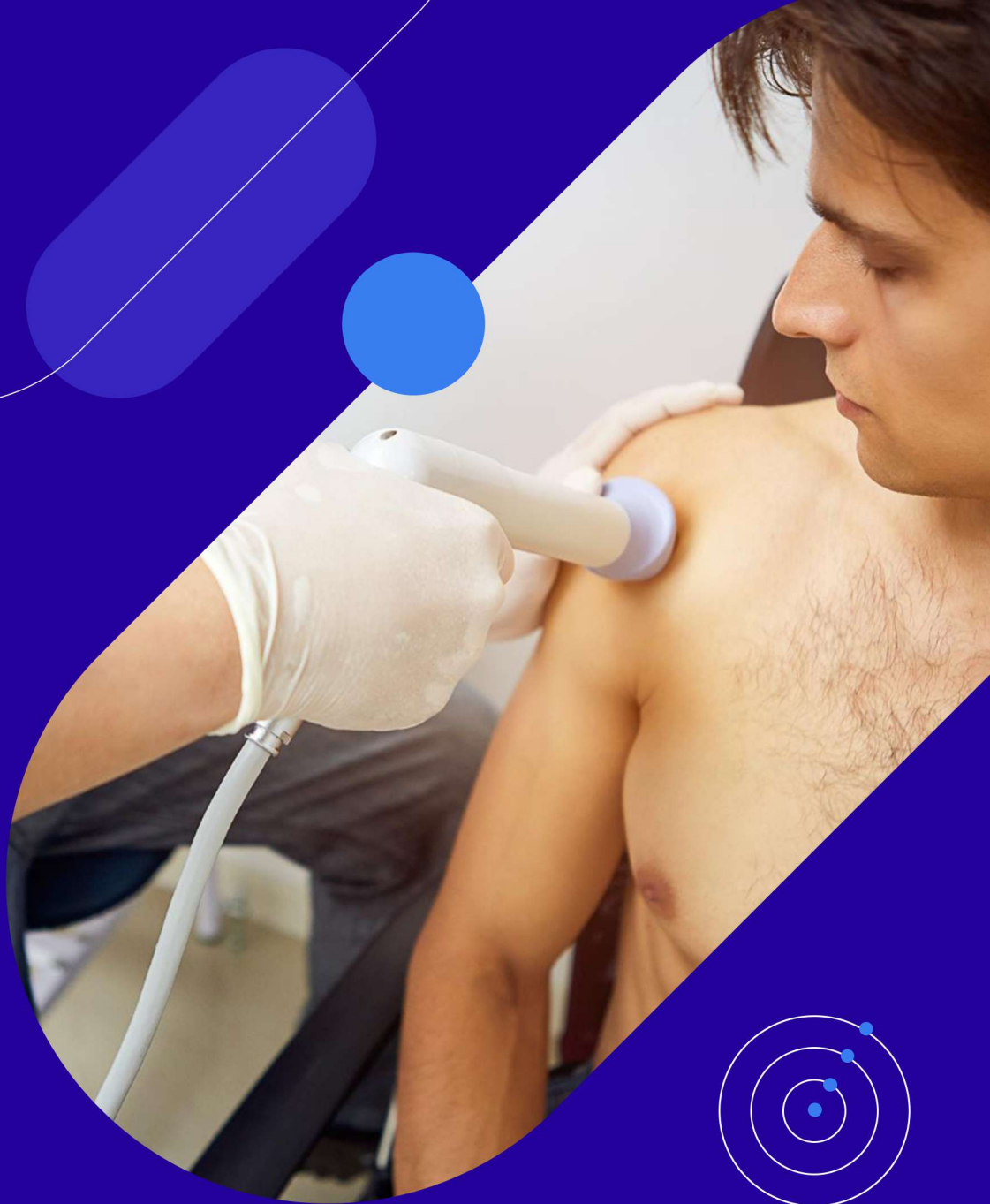14



## Pelve Feminina Via Suprapúbica (Transabdominal)

- Útero
- Endométrio
- Ovários

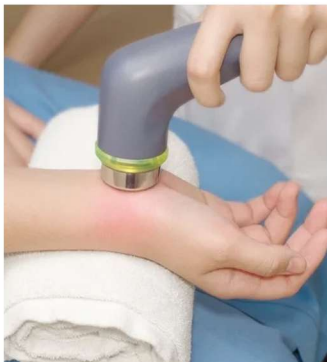**PS:** Para avaliação da bexiga deve ser solicitado a ultrassom de vias urinarias.



# Ultrasonografia articular



15

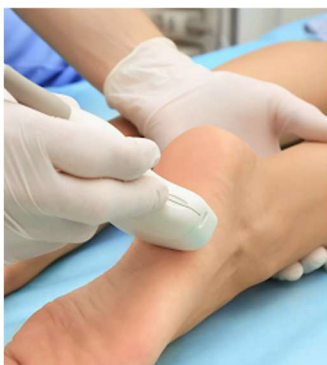

**PS:** Exame unilateral

## Ultrassom de Mão e Punho:

- Para avaliação de síndrome do túnel do carpo deve-se solicitar ultrassom do punho.
- Para avaliação de dedos em gatilho deve-se solicitar ultrassom da mão

16



**PS:** Exame unilateral


## Ultrassom Pé e Tornozelo

- Para avaliação da fásia plantar, deve-se solicitar ultrassom do pé
- Para avaliação de tendões fibulares deve-se solicitar ultrassom de tornozelo

☎ 81. 98188-9354

📷 radiologia\_srpe

🌐 www.srpe.org.br



# SOCIEDADE DE RADIOLOGIA DE PERNAMBUCO

Filiada ao  
Colégio Brasileiro  
de Radiologia

Versão 1.0

NOSSO SITE



APOIO:



**CREMEPE**  
CONSELHO REGIONAL DE MEDICINA DO ESTADO DE PERNAMBUCO



**SIMEPE**  
SINDICATO DOS MÉDICOS DE PERNAMBUCO



**cbr**

Colégio Brasileiro de Radiologia  
e Diagnóstico por Imagem